Aus der pathologisch-anatomischen Anstalt der Universität Basel.
(Vorsteher: Prof. E. Kaufmann.)

ÜBER

MASTITIS CHRONICA CYSTICA.

INAUGURAL-DISSERTATION

ZUR

ERLANGUNG DER MEDIZINISCHEN DOKTORWÜRDE

VORGELEGT DER

HOHEN MEDIZINISCHEN FAKULTÄT ZU BASEL

VON

FRITZ LICHTENHAHN,
PRAKT. ARZT AUS BASEL.

LEIPZIG
DRUCK VON AUGUST PRIES
1907.

Aus der pathologisch-anatomischen Anstalt der Universität Basel.
(Vorsteher: Prof. E. Kaufmann.)

ÜBER

MASTITIS CHRONICA CYSTICA.

INAUGURAL-DISSERTATION

ZUR

ERLANGUNG DER MEDIZINISCHEN DOKTORWÜRDE

VORGELEGT DER

HOHEN MEDIZINISCHEN FAKULTÄT ZU BASEL

VON

FRITZ LICHTENHAHN,
PRAKT. ARZT AUS BASEL.

LEIPZIG
DRUCK VON AUGUST PRIES
1907.

MEINER LIEBEN MUTTER

GEWIDMET

Digitized by the Internet Archive
in 2026

https://archive.org/details/IA41546714_0121

Unter den zahlreichen cystischen Erkrankungen der weiblichen Brustdrüse ruft seit Jahren die von Reclus zuerst beschriebene „Maladie cystique des mammelles“ besonderes Interesse hervor, um so mehr, als von verschiedenen Seiten gegen die Reclussche Auffassung lebhafter Widerspruch erhoben worden ist.

Es handelt sich um Erkrankungen von im großen und ganzen einheitlichem klinischem Bilde, aber ihre pathologisch-anatomische Deutung ist sehr verschiedenartig ausgefallen. Die Klärung der Frage wurde dadurch vielfach erschwert, daß von verschiedenen Seiten die von andern Autoren beschriebenen Fälle den in der eigenen Publikation aufgeführten gleichgestellt und pathologisch-anatomisch gleichgedeutet wurden.

Wie schon betont, die Kontroverse bewegt sich um Erkrankungen von oft stark übereinstimmendem klinischem Bilde, das wir nach den verschiedenen Autoren ungefähr folgendermaßen charakterisieren können:

Bei Frauen des mittleren Lebensalters, etwa zwischen dem 30. und 50. Lebensjahre, oft auch später, selten früher, bilden sich, zuweilen im Anschluß ans Puerperium, langsam, oft schubweise (in diesem Falle häufig zur Zeit der Menses) kleine Knötchen in der Brustdrüse, wobei Schmerzhaftigkeit vorhanden sein oder fehlen kann. Diese Verhärtungen können langsam größer werden, schließ-

lich das Gefühl der Fluktuation bieten, sie können aber auch allmählich wieder verschwinden, was besonders König betont. In seltenen Fällen schwellen auch die Achseldrüsen an, was dann besonders leicht zur Diagnose eines Carcinoms verleiten kann. Die Knötchenkomplexe bleiben jedoch stets unter der Haut und auf der Unterlage verschieblich. Sehr häufig werden beide Mammae befallen, und meist nicht gleichzeitig, sondern so, daß die Erkrankung der einen Brust erst Monate oder Jahre nach dem Beginn der Knötchenbildung in der andern einsetzt. In extremen Fällen kann die Mamma in ein Konglomerat von großen und kleinen cystischen Knollen umgewandelt werden. Der Cysteninhalt ist grünbraun, fadenziehend oder hell, serös, zuweilen hier und da auch rahmig oder atheromatös.

Die klinische Bedeutung der Krankheit ist hauptsächlich eine diagnostische, kommt sie doch namentlich im sogenannten „Carcinomalter" vor, und da wird man bei jeder tumorähnlichen Wucherung der Brustdrüse in erster Linie an die Eventualität eines Krebses denken müssen, Grund genug, um auf das Wesen unserer Erkrankung näher einzugehen.

Es sei mir gestattet, die bisherigen Publikationen über die fragliche Krankheit, sowie die anatomischen Deutungen, welche derselben gegeben worden sind, vorauszuschicken.

Recht eingehend haben sich die Franzosen mit der Histologie ihrer „Maladie kystique" beschäftigt, aber auch sie haben sich über ihre Entstehungsweise nicht einigen können. Reclus stellt als Hauptcharakteristika für die Affektion einmal die diffuse Durchsetzung des ganzen Drüsenkörpers durch Cysten, dann das häufige Befallensein beider Mammae auf. Genauere Beschreibungen dieser Maladie de Reclus, wie sie auch genannt wurde, lieferten Brissaud und Sicre.

Brissaud[1]) beschreibt einige Präparate, die durch Exstirpation von Brustdrüsen gewonnen wurden, und klinisch die Reclusschen Charakteristika aufwiesen. Es zeigen sich Cysten verschiedener Größe, in allen Stadien ihrer Entstehung; besonders auffallend sind einzelne Acini, deren Epithel in starker Wucherung begriffen ist, so daß die Drüsenräume sich erweitern, bis sie zu richtigen kleinen Cysten werden, deren Lumen ganz mit abgestoßenen polyedrischen Epithelzellen gefüllt ist, welche verschiedene Stadien des körnig-fettigen Zerfalls zeigen. Die Vergrößerung dieser Cysten erklärt Brissaud durch Druckschwund der interacinösen Septen, deren Reste in Form vorspringender epitheltragender Sporen sichtbar sind. Was das interstitielle Gewebe betrifft, so fallen Brissaud besonders die Ringe von sklerosierendem Bindegewebe auf, welche die einzelnen erweiterten

1) Anatomie pathologique de la maladie kystique des mamelles par E. Brissaud. Archives de physiologie, Tome III, 1884.

Acini umgeben, auch beobachtet er zahlreiche interacinöse Infiltrationsherde, über deren Bedeutung er sich allerdings nicht ausspricht. Der ganzen Affektion gibt er, da er die Veränderungen vollständig als „travail épithélial“ ansieht, den Namen eines „épithéliome intra-acineux kystique“, er betrachtet sie also als Neoplasma im engeren Sinn.

Später berichtet Brissaud über einen weiteren Fall dieser Krankheit; Trélat und Tillaux[1]) die schon ganz übereinstimmende Fälle sahen, glauben jedoch, die Veränderung als Folge einer chronischen Mastitis auffassen zu müssen, trotzdem auch bei ihnen die interstitiell entzündlichen Erscheinungen nicht eigentlich das Bild beherrscht haben; die beiden Autoren stehen somit auf dem Standpunkte, den, wie wir sehen werden, König und andere deutsche Autoren einnehmen.

Sicre[2]) widmet der Maladie kystique eine sehr eingehende Studie, in welcher er auch über die vor seiner Arbeit erschienene, einschlägige französische Literatur berichtet, besonders geht er auf die eben angeführte Brissaudsche Arbeit ein. Seine Fälle, die er nach Mitteilungen französischer Ärzte aufführt, betreffen teils einfache cystische Tumoren, die mit der Reclusschen Krankheit klinische Ähnlichkeit aufweisen, teils typische Maladies kystiques, jedoch mit Übergang in Carcinom. Was seine Deutung des anatomischen Prozesses betrifft, so schließt er sich ganz der Reclusschen, speziell von Brissaud gegebenen an, und sieht dementsprechend in seinen letzterwähnten Fällen lediglich epitheliale Tumoren mit maligner Entartung.

Diese Deutung der fraglichen Krankheit als reines Neoplasma ist nun namentlich in Deutschland von verschiedenen Seiten als nicht zu Recht bestehend angegriffen worden.

Bevor wir zur Besprechung der Arbeiten, die sich mit der Frage, ob es sich um Cystadenom oder um chronische Mastitis handelt, beschäftigen, möge die Publikation von Klotz[3]) erwähnt werden, die für uns nicht ohne Wichtigkeit ist.

In einer Mamma findet er unter der Oberfläche zwei nußgroße mit schmierigem Inhalt gefüllte Cysten. Die chemische Untersuchung ergibt, daß die Masse hauptsächlich aus Kalkseifen besteht. Die Erweiterung betrifft zwei große Ausführgänge und erstreckt sich in deren Gebiet bis ins Drüsenparenchym. Hier sind zahlreiche Acini erweitert, ihre Epithelien in Wucherung und Desquamation begriffen. Die die Cysten anfüllende Masse kommt nach Klotz so zustande, daß die Fettmassen der desquamierten Epithelien, das „pathologische Sekret“, wie er es nennt, sich in Glyzerin und Fettsäure spalten, und letztere sich dann mit dem in allen Geweben vorhandenen kohlensauren Kalk verseifen. Das Bindegewebe um

---

1) Revue de chirurgie 1888, S. 377.

2) Sicre, De la maladie kystique de la mamelle. Thèse de Paris, 1890.

3) Klotz, Über einige seltenere Erkrankungen der weiblichen Brustdrüse. Archiv f. klin. Chir., Bd. 25, 1880.

die wuchernden Acini ist durchweg infiltriert, die dilatierten Gänge sind von straffen, sehnenartigen Bindegewebszügen umgeben.

In einem zweiten Falle, den Klotz beschreibt, sieht er die Hauptveränderung, den Sitz der Cystenbildung in den Acinis, und beschreibt nun den Vorgang der Cystenbildung in der gleichen Weise, wie es Brissaud tat. Gewisse Stellen, wo in den Cystenwänden echte Papillenbildung auftritt, sind für ihn der Ausdruck eines ganz anders gearteten Prozesses.

Hauptvertreter der Ansicht, daß es sich bei der fraglichen Krankheit in den meisten, wenn nicht in allen Fällen um eine Mastitis chronica handle, ist König[1]); in seinem Lehrbuche der speziellen Chirurgie gibt er folgende Schilderung der Krankheit:

Sie beginnt oft im Anschlusse an Puerperium; es wachsen in der Mamma multiple, zum Teil schmerzhafte Knoten, die entweder sich allmählich vergrößern, oder aber zusammenschrumpfen und verschwinden. Neue Schübe treten mit Vorliebe zur Zeit der Menses auf. Mikroskopisch wird beobachtet:

1. in frisch erkrankten Gebieten interstitielle Infiltration, Wucherung und Zerfall der Acinus- und Ausführgangsepithelien, Erweiterung und Konfluenz der so entstandenen Höhlen.

2. Nach Abflauen der Entzündung Verschwinden der Infiltration, Vergrößerung einzelner Cysten durch Sekretion ihrer Wandungen, Schwund kleinerer Cysten durch Resorption ihres Inhaltes und Schrumpfung des umgebenden Bindegewebes. Die ganze Affektion nannte König früher „interstitielle Mastitis", er korrigiert nun diesen Namen in „Mastitis chronica cystica", indem er zugibt, daß eine Priorität der interstitiellen Veränderungen nicht nachzuweisen sei, daß vielmehr der entzündliche Reiz ebensowohl Epithel und Bindegewebe gleichzeitig zur Proliferation veranlassen könne.[2])

Aber wirkliche in engerem Sinne neoplastische Veränderungen kommen auch bei diesem entzündlichen Prozesse vor, wenn auch selten; König unterscheidet drei verschiedene Arten von geschwulstartiger Epithelwucherung bei seiner Mastitis chronica cystica:

1. Einfache Wucherung in den typischen mastitischen Cysten in Form kleiner Geschwülstchen, dann

2. das Einwachsen von Epithelwarzen solcher Cysten ins übrige Gewebe mit Überschreitung der Membrana propria, also einfach Carcinomentwicklung aus chronischer Mastitis, schließlich

3. wirkliche Adenombildung mit Entstehung von Cysten (Cystadenom) und Einwucherung von epithelialem Gewebe in die Cysten hinein.

Soweit König. Es ist klar, in seine Mastitis chronica cystica will er auch die unter dem Namen Maladie de Reclus beschriebenen Fälle einreihen, und ihre Aufstellung als besondere Geschwulstform erkennt er nicht an.

---

1) König, Lehrbuch der speziellen Chirurgie. 8. Aufl., 1904, Bd. 2, S. 90.
2) König, Zentralbl. f. Chir. 1893.

Schimmelbusch schließt sich ganz der Ansicht der obengenannten französischen Autoren an; E. Kaufmann hat, in seinem Lehrbuch 1. Auflage 1896, zuerst auf diese Übereinstimmung mit Sicre hingewiesen, doch ist das unbeachtet geblieben. Nachdem Schimmelbusch am 19. Chirurgenkongreß [1]) in Berlin über einige Fälle von Cystadenoma mammae, wie er es nennt, referiert hat, gibt er im Archiv für klinische Chirurgie [2]) eine eingehendere Schilderung von sechs Fällen seiner Krankheit. Klinisch stimmen sie durchaus histologisch zum größten Teile mit der Königschen Darstellung, überein, bis auf die interstitiellen Veränderungen, die Schimmelbusch wohl beobachtet, denen er aber im ganzen Prozesse nur eine untergeordnete Rolle zuweist. Es handelt sich um das bekannte Bild des von Cysten und Cystchen durchsetzten Brustdrüsenkörpers: in den meisten Fällen begann die Erkrankung nach dem Wochenbett. Das mikroskopische Verhalten deutet Schimmelbusch gleich wie Brissaud:

Primäre Epithelwucherung, Anfüllung und Ausweitung der Acini durch die desquamierten Epithelmassen, Druckschwund der interacinösen Septen. Größere Cysten zeigen einfachen Epithelbelag, teilweise gar keine Wandbekleidung. Verdickung des interstitiellen Gewebes und fortschreitende Sklerosierung desselben: Infiltrationsherde sind so klein und wenig auffallend, daß er ihnen gar keine Bedeutung zuschreiben zu müssen glaubt. Der Inhalt der Cysten ist hellserös oder grünlich fadenziehend, andere Höhlen sind mit atheromatösem Brei gefüllt. Die in einigen Fällen beobachtete gleichzeitige Schwellung der Achseldrüsen führt Schimmelbusch auf abgelaufene, entzündliche Prozesse zurück, er findet mikroskopisch in diesen Drüsen nur hyperplastische und indurative Vorgänge. Als Ursache der ganzen Veränderung sieht Schimmelbusch die primäre, rein neoplastische Epithelwucherung an, glaubt also die Affektion als wahres Adenom bezeichnen zu müssen. Die interstitiellen Entzündungserscheinungen betrachtet er als sehr unwesentlich und kommt schließlich zur Annahme, die meisten als „chronische Mastitis mit Cystenbildung" beschriebenen Brustdrüsenerkrankungen gehörten zu seinem „Cystadenom".

Einen im makroskopischen, wie im mikroskopischen Bilde mit unserer Krankheit starke Ähnlichkeit aufweisenden Fall beschrieb Leser [3]) bereits bevor die Schimmelbusch-Königsche Kontroverse spielte.

Unter den im II. Abschnitt seiner Publikation angeführten Mammatumoren stimmt das Bild des zuerst besprochenen Präparates in allen wesentlichen Punkten mit dem der Königschen Mastitis chronica cystica überein: es finden sich Epithelwucherungen an Acinis und Ausführgängen, an letzteren sogar zur Papillenbildung gesteigert, cystische Erweiterung der Drüsenbläschen, interstitielle Infiltration und Bindegewebsneubildung: „der Prozeß erstreckt sich in diffuser Weise über den ganzen Drüsen-

1) Verhandl. d. deutschen Gesellsch. f. Chir. 1890.

2) Das Cystadenom der Mamma. Archiv f. klin. Chir., Bd. 44, 1892.

3) Leser, Beiträge zur pathologischen Anatomie der Geschwülste der Brustdrüse. Zieglers Beiträge, Bd. 2.

körper. Auf die entzündlichen Erscheinungen legt Leser jedoch wenig Gewicht, und zählt diesen Fall mit den übrigen dort angeführten zum „Adenocystoma papilliferum epitheliale". Die französischen Arbeiten führt er nicht an.

Brühl[1]) beschreibt fünf Fälle von cystischen Tumoren der Mamma, die er unter Anleitung Ribberts untersuchte. Auch er sieht Bilder, die zum großen Teile mit den oben beschriebenen übereinstimmen:

Die Cysten entstehen auch hier sichtlich in der Weise, daß die Epithelien der Acini oder der Ausführgänge wuchern, daß die Lumina durch diese „Sekretion", wie er es nennt, ausgefüllt werden, sich erweitern, daß die interacinösen Septen durch Druck und Dehnung untergehen und ihre Reste als papillenähnliche Fortsätze nachzuweisen sind. Auffällig ist ihm die im Bereich beginnender Epithelwucherung regelmäßig auftretende interstitielle Infiltration, die er als den Beginn einer Bindegewebsproliferation ansieht, welche dann in der Bildung starrer, sehnenartiger, fibröser Ringe um die größeren Cysten herum gipfelt. Diese interstitiellen Veränderungen sieht er als „Begleiterscheinungen" des epithelialen Prozesses an, versucht auch gar nicht, sie näher zu deuten, wie er überhaupt die Königsche Auffassung, daß beide Vorgänge, der parenchymatöse und der interstitielle, auf der gleichen Ursache beruhen können, gar nicht berücksichtigt.

Eine sehr inhaltreiche Abhandlung widmet Sasse[2]) den Mammacysten. Er unternimmt es, an Hand eines reichhaltigen Materials von Mammacysten allerart, diese vom pathologisch-anatomischen Standpunkt aus systematisch zu ordnen. Auf die uns speziell interessierenden Punkte seiner Arbeit möchte ich hier näher eingehen.

Bei denjenigen Fällen, wo er es mit diffus von Hohlräumen durchsetzten Organen zu tun hat, unterscheidet er zwei besonders hervortretende Typen. In vier Fällen, bei denen teilweise auch ein sich entwickelndes Carcinom zum Vorschein kommt, schreibt er die Cystenbildung ausschließlich der Wirkung interstitiell-entzündlicher Vorgänge zu, und zwar in der Weise, daß durch Zerrungen des aus der Entzündung resultierenden Narbengewebes die Wände der Ausführgänge auseinander gezogen werden, oder daß infolge der Kompression der Gänge durch das proliferierende Bindegewebe echte Retentionen entstehen und sich die Räume mit entzündlichem Exsudat und mit desquamierten Epithelien ausfüllen. Das Drüsenparenchym ist dabei unbeteiligt, wird sogar häufig im Zustande der Atrophie getroffen. Wenn Sasse nun, wie er es wirklich tut, diesen Vorgang als den einzig denkbaren einer entzündlichen Cystenbildung darstellt, und nur in diesem Sinne von einer chronischen Mastitis mit Cystenbildung spricht, so stellt er sich durchaus in Gegensatz zur Königschen Lehre,

1) Brühl, Beitrag zur Anatomie der Mammacysten. Inaug.-Diss., Bonn 1892.

2) Sasse, Über Cysten und cystische Tumoren der Mamma. Archiv f. klin. Chir., Bd. 54, 1897.

denn diese will eben den Vorgang der Epithelwucherung als einen entzündlichen aufgefaßt wissen. Die Vorgänge, die Sasse hier schilderte, sind durchaus anderer Natur und erinnern vielmehr, als an das wohl charakterisierte Bild der Mastitis chronica cystica, an den Prozeß, den man sich seit Billroth unter der Bildung der sogenannten Involutionscysten vorstellt.

Bei vier anderen Fällen schildert Sasse ziemlich genau die Bilder, die wir auch bei Brissaud und Schimmelbusch antrafen. Auch die Doppelseitigkeit der Affektion tritt in einem Fall auf —, wir begegnen wieder der Epithelproliferation, der Ausweitung der Acini, dem zentralen Zerfall der Epithelfüllungen, der Konfluierung benachbarter Acini zu größeren Cysten; in den Ausführgängen, wenn auch weniger ausgesprochen, Wucherung, Desquamation und Zerfall der Epithelien, cystische Erweiterung. Das Bindegewebe verhält sich nach Sasses Auffassung ganz passiv, nur im interacinösen Gewebe von Drüsenbläschen mit eben beginnender Epithelwucherung sieht er größeren Kernreichtum, den er durch eine „Reizwirkung" erklärt. Diese letzteren Fälle nun schließt er an die von Brissaud u. a. beschriebenen an, den Namen Cystadenom will er wegen der diffusen Verteilung der Veränderungen eher in „Polykystoma epitheliale" umgewandelt wissen.

Maly[1]) beschreibt zwei Fälle von Cystenmamma und nimmt als Ursache der Cystenbildung einen entzündlichen Reiz an, die Infiltration in der Umgebung der wuchernden Drüsensubstanz ist deutlich, im übrigen ist der Vorgang der Cystenbildung gleich dargestellt, wie bei Schimmelbusch u. a. Epithelwucherung und Bindegewebsinfiltration sind gleichwertige Folgen eines entzündlichen Reizes; damit schließt sich also Maly der Königschen Deutung an. An einigen Stellen sieht der Autor typische Bilder des Cystadenoms mit echter Papillenbildung und Fehlen aller entzündlichen Erscheinungen im Zwischengewebe. In Parallele zu dieser Erscheinung setzt er die Tatsache, daß auch in anderen Organen auf chronisch entzündlichem Boden Adenome entstehen.

Roloff[2]) gelangt in seiner Arbeit ebenfalls zur Ansicht Königs. Er gibt die starke Ähnlichkeit mancher seiner Bilder mit Cystadenom zu, glaubt jedoch, auch ein entzündlicher Reiz könne zu solchen Veränderungen führen. Er beschreibt drei Fälle von Cystenmamma; in zweien davon sieht er die Acini in Wucherung und cystischer Erweiterung begriffen, die Interstitien zeigen Neubildung, Infiltration und Sklerosierung des Bindegewebes, im dritten Fall findet neben der Drüsenneubildung starke cystische Erweiterung der größeren Ausführgänge statt, welche Roloff wie Sasse in seinen zuerst erwähnten Fällen, auf Zerrung durch das entzündlich veränderte Bindegewebe zurückführt.

In einigen weiteren Fällen beschreibt Roloff die Befunde in den nicht krebsigen Partien carcinomatöser Mammae, und kann auch dort zahlreiche Bezirke mit chronisch-mastitischen Veränderungen nachweisen, welche mit denen unserer cystischen Affektion vielfach übereinstimmen.

1) Günther W. Maly, Zeitschrift f. Heilkunde, Bd. 19, 1898.

2) Roloff, Über chronische Mastitis und das sogenannte Cystadenom. Zeitschrift f. Chir., Bd. 54, 1900.

Drüsenwucherung, Cystenbildung, verbunden mit interstitiellen Entzündungserscheinungen, wobei bald die epithelialen, bald die bindegewebigen Veränderungen vorherrschen.

Was die Ansicht Schimmelbuschs betrifft, so glaubt Roloff, jener berücksichtige die entzündlichen Erscheinungen zu wenig, dann handle es sich auch nicht um einen abgrenzbaren, das übrige Gewebe verdrängenden Tumor, sondern um eine diffuse, das ganze Organ durchsetzende Veränderung, welche einen tumorartigen Eindruck nur durch den Bau des Organs, in dem sie stattfindet, hervorrufe. Das Vorherrschen der epithelialen Wucherungen berechtige noch nicht zum Schluß, es handle sich um ein drüsiges Neoplasma sensu strictiori; die Folgen der chronischen Entzündung treten an verschiedenen Stellen und in verschiedener Form und Intensität auf, sie betreffen bald mehr das Drüsenparenchym, bald mehr den Gerüstteil des Organs, und rufen eben je nachdem verschiedene Bilder hervor, und diese Modifikationen hängen von der zufälligen Verteilung und Wirkungsweise des entzündungserregenden Agens ab. Roloff schließt, ohne damit mehr als eine Hypothese aussprechen zu wollen, mit einer Vermutung hinsichtlich des Vorgangs bei der Infektion: Er glaubt nämlich, es könnte durch die Reibung der Mammilla mit der Kleidung zu einer „Inunktion“ von reizenden Stoffen kommen, welche dann durch die relativ weiten Milchgänge tiefer ins Innere der Drüse gelangen und nun je nach ihrem zufälligen Verbleib an einer Stelle mehr das Parenchym, an einer andern mehr das Bindegewebe zu entzündlicher Reaktion veranlassen. Ob und welche Bakterien im Spiel sind, ist einstweilen kaum nachzuweisen.

Tietze [1]), der anläßlich seiner Arbeit über Carcinomgenese sich mit der Frage beschäftigt, kommt zu anderen Schlüssen als König und Roloff. Auch er sieht die vielfach angeführten Drüsenwucherungen der Acini, die Epithelfüllungen usw. Stellenweise konstatiert er auch echte Papillenbildung, die er allerdings nicht als einen von den übrigen Erscheinungen prinzipiell verschiedenen Prozeß, sondern als gleichwertigen Ausdruck der Epithelproliferation ansieht. Diese Wucherung nun als entzündliche anzusehen, hält er nicht für richtig, auch wenn gleichzeitig entzündliche Infiltrationsherde vorhanden sind; diese könnten ebensogut die Folge eines entzündlichen Reizes sein, der vom Tumor ausgeht, und dann wäre überhaupt die gewöhnliche Folge entzündlicher Prozesse in einem drüsigen Organ nicht eine Wucherung, sondern der Untergang des Epithels. Auch glaubt Tietze, daß die in einer teilweise carcinomatösen Mamma gefundenen Drüsenwucherungen ebensogut Anfangsstadien weiterer Carcinombildung sein können, als Folgen des durch den Tumor gesetzten entzündlichen Reizes, wobei allerdings dann die Möglichkeit der multizentrischen Carcinomentstehung angenommen werden muß.

Sehr häufig, wie Tietze angibt, in 10 Proz. aller Fälle von Cystadenom, entwickelt sich daraus ein Carcinom.

Lina Samelson [2]) beschreibt eine von Cysten durchsetzte Mamma

1) Tietze, Über das Cystadenoma mammae und seine Beziehungen zum Carcinom der Brustdrüse. Deutsche Zeitschrift f. Chir., Bd. 56, 1904.

2) Lina Samelson, Ein Beitrag zur Kenntnis der Mammacysten usw. Inaug.-Diss., Bern 1905 u. Virchows Archiv 179, 1905.

von ähnlichem Bilde. Die Hohlräume durchsetzen das Organ als Kanäle und enthalten eine fettig-schmierige Masse; der Wandbelag besteht aus kubischem oder plattgedrücktem Epithel, teils fehlt er auch ganz, und die Wand wird von Granulationsgewebe mit zahlreichen Riesenzellen gebildet. Der Inhalt der Kanäle kann nicht von ihrem Epithel produziert worden sein, seine Zellen sind abgeplattet und wenig lebensfähig, er stammt vielmehr aus den zugehörigen Drüsenbläschen, die vielfach Wucherung und Desquamation ihres Epithels zeigen, die Acini werden erweitert, die Epithelfüllungen zeigen infolge vielfacher Degeneration gitterähnliche Figuren. Die so entstandenen Detritusmassen füllen den Ausführgang an; wichtig ist nun, daß hier ein Verschluß der Gänge nachgewiesen werden kann, der ihre bauchige Erweiterung erklärt, und das gelingt auch. An manchen Stellen ist der Ausführgang durch Wucherung des Bindegewebes verschlossen, sein zentral gelegener Teil erweitert. Die zahlreichen Infiltrationsherde erlauben es, die Veränderung als eine chronisch entzündliche aufzufassen.

Wir gehen nun zur Besprechung der Fälle über, deren anatomische Präparate uns zur Verfügung standen:

Fall 1. Wegen Verdacht auf Carcinom wurde einer 50jährigen Frau die Brustdrüse exstirpiert. Der Tumor war seit einem Monat stark gewachsen, wie er sich vorher verhielt, wird nicht angegeben. Die Axillardrüsen waren intakt, der Tumor verschieblich, ca. kleinfaustgroß. Dr. B. in L. schickt der Anstalt drei Stücke, die er aus dem exstirpierten Tumor herausschnitt, zur Untersuchung zu.

Die Hauptmasse der besagten Stücke wird gebildet durch derbes, weißliches Bindegewebe und ist durchsetzt von zahlreichen stecknadelkopfgroßen bis erbsengroßen Hohlräumen; die größeren derselben sind von derben, fibrösen Ringen umschlossen. In den meisten Cysten befindet sich eine klare, dickflüssige grünliche Masse, in andern eine weißgelbliche, grützbreiartige, schmierige Füllung; letztere namentlich in einer gut haselnußgroßen, auf dem Durchschnitt ovalen Cyste, welche hinter der Mammilla liegt, etwa 1 cm von deren Kuppe entfernt. Aus einigen der kleinen Lumina läßt sich die gleiche grützbreiartige Masse als langer dicker Faden ausdrücken, es handelt sich also hier um Drüsengänge, die mit dem Detritus ausgefüllt sind.

Mikroskopisch zeigt sich ein verschiedenes Verhalten: In den nicht mit makroskopisch sichtbaren Cysten versehenen Regionen finden sich die drüsigen Elemente recht spärlich im kernarmen Bindegewebe verteilt, die Lobuli zeigen keine Vermehrung der Anzahl ihrer Acini; diese befinden sich zum Teil in ruhendem Zustande, ihre Membrana propria ist oft verdickt. An manchen Stellen besteht aber deutliche Ausweitung des Acinuslumens zu kleinen Hohlräumen, die mit höherem oder niedrigerem Epithel ausgekleidet sind. Dabei können die einzelnen Acini eines Läppchens verschiedene Grade der cystischen Erweiterung zeigen. Manchmal sind aber alle im Schnitt sichtbaren Drüsenschläuche eines Lobulus von lebhafter Epithelwucherung betroffen, so daß es zur Bildung von kleinen Konglomeraten dicht nebeneinander liegender, durch dünne, epitheltragende Septen getrennter Hohlräume kommt. Dabei werden die Epithelzellen

höher, zylindrisch, mit regelmäßig angeordneten, grundständigen Kernen. einzelne Cystchen zeigen mehrfachen Epithelbelag, während wieder andere ganz mit Zellen angefüllt sind, wobei die im Innern solcher Epithelfüllungen gelegenen Zellen alle Stadien der Degeneration, von verminderter Intensität der Kernfärbung, bis zum körnigen Zerfall, zeigen. Häufig tritt die bekannte doppelte Konturierung des Acinusepithels auf, namentlich an Drüsenbläschen, die eben in der Erweiterung begriffen sind. Mit dem Größerwerden der Cysten schwindet meist der regelmäßige doppelte Belag. Das interstitielle Gewebe, im ganzen sehr kernarm, zeigt um diese Partien etwas Kernvermehrung, von Infiltrationsherden kann man jedoch nicht reden. Nur in der unmittelbaren Umgebung schon etwas weiter gediehener Cysten befinden sich stärkere Zellanhäufungen, ringförmig um die Hohlräume angeordnet.

Die kleinen Ausführgänge sind oft stark erweitert, ihre Epithelien kubisch oder platt, ein- oder mehrschichtig, oft sind sie mit dichten Haufen von zerfallenden Epithelien angefüllt, größerer Zellreichtum in ihrer unmittelbaren Umgebung ist häufig.

Ganz anders ist das mikroskopische Bild in denjenigen Partien, in welchen der Prozeß weiter vorgeschritten ist, wo wir auch makroskopisch das derbe Grundgewebe von Cysten aller Größen durchsetzt sehen, von den eben mit bloßem Auge sichtbaren bis zu erbsengroßen und größeren. Hier treten die interstitiellen Veränderungen durchaus in den Vordergrund: Ein derbfaseriges, intensiv färbbares Bindegewebe umgibt die Cysten, oft ist es durchsetzt von Infiltrationsherden. Jede Cyste ist von solchen sklerotischen Ringen umschlossen, diese entsenden wieder Ausläufer, welche Läppchen von Drüsensubstanz umschließen. Das Zwischengewebe dieser von derben Fasern umschlossenen Lobuli ist dicht durchsetzt von intensiv gefärbten Kernen und feinen Bindegewebsfasern, während die Drüsenepithelien selbst schwache oder gar keine Kernfärbung aufweisen und nur undeutliche Zellgrenzen erkennen lassen; die Membrana propria ist hier deutlich sichtbar und bildet oft einen Ring um undeutliche, schollige Massen, zweifellos die Reste untergehender Parenchymzellen. Man hat den Eindruck, der Untergang dieser Acini sei veranlaßt durch den Druck des sich hier etablierenden Bindegewebes. Das ganze Bindegewebe zeigt starken Kernreichtum, häufig Infiltrationsherde; die durch das Auseinanderweichen einzelner Bindegewebsfasern entstandenen Spalträume sind mit Rundzellen mehr oder weniger angefüllt. Die Cysten zeigen im Durchschnitt meist kreisförmige oder ovale Form, ihre Epithelien sind teils einschichtig, teils mehrschichtig, platt, eine Membrana propria ist nicht zu unterscheiden; an den größeren Cysten fehlt streckenweise jeder Belag.

Es bestehen nebeneinander Veränderungen des Stromas und des Drüsenparenchyms, bei ersterem bestehend in kleinzelliger Infiltration und Bindegewebswucherung, bei letzterem in Epithelhyperplasie und cystischer Erweiterung der Acini und Ausführgänge. Ein ursächlicher Zusammenhang zwischen den beiden Prozessen ist kaum festzustellen, in dem Sinne, daß der eine primärer Natur sei und den andern hervorgerufen habe, daß also entweder die interstitielle Entzündung eine Reizwirkung der Epithelwucherung sei oder umgekehrt. Wir sehen wuchernde Acini in völlig indifferentem Stroma, und Infiltration und Bindegewebsproliferation in der Umgebung

ganz ruhender Epithelien. Es bleibt nur übrig anzunehmen, der entzündliche Reiz, der zweifellos vorhanden ist,, lokalisiere sich einmal mehr im Parenchym, einmal mehr im Stroma, und rufe je nachdem die diesen Gewebsarten eigentümliche Reaktion hervor.

Fall II. Patientin unbekannten Alters. 1905 wurde ihr eine Mamma als krebsverdächtig exstirpiert; im Basler pathologischen Institut wird im übersandten Präparat eine durch chronisch entzündliche Vorgänge entstandene Cystenbildung diagnostiziert. Seit $1\frac{1}{2}$ Monaten Schmerzen und Schwellung in der andern Mamma; im Mai 1906 wird sie durch Dr. E. in S. entfernt und dem Institut zugeschickt.

Gut ausgebildeter Drüsenkörper, bis 3 cm dick, von Fett nur mäßig durchwachsen. Die Hauptmasse des Organs wird gebildet durch mächtige, starre, weißliche Bindegewebszüge. Aus der Hinterfläche des Drüsenkörpers springt eine derbe Erhebung vor, die sich beim Einschneiden als eine ca. walnußgroße Cyste herausstellt; ihre Wand ist 1—2 mm dick, nach innen glatt, weißlich glänzend und von einigen derberen bogenförmig verlaufenden Bindegewebsleisten durchzogen. Der Inhalt besteht aus einer dünnen, weißgelblichen Flüssigkeit. Ebenfalls an der Hinterfläche finden sich 20—30 kleinere, stecknadelkopfgroße bis linsengroße Cystchen mit derb fibrösen Wänden; sie enthalten die gleiche klare Flüssigkeit, wie die große Cyste.

Mikroskopisch besteht die Hauptmasse des Organs aus kernarmem Bindegewebe, welches spärlich von Fettzügen unterbrochen ist, die drüsigen Elemente sind im Stroma in unregelmäßigen Abständen gelagert und zeigen auffallende Veränderungen. Während das bindegewebige Gerüst einzelner Drüsenläppchen, ebenso auch die unmittelbare Umgebung der Lobuli erhebliche Vermehrung ihrer zelligen Elemente zeigt, die stellenweise zur Bildung förmlicher Infiltrationsherde gesteigert ist, weisen auch die Drüsen fast durchweg Wucherungsvorgänge auf. Auch in Lobuli, in denen die Epithelwucherung noch nicht zu den unten zu beschreibenden stärkeren Graden der Veränderung geführt hat, läßt sich wenigstens Vermehrung der Anzahl ihrer Acini, meist auch mehrfacher Epithelbelag konstatieren. In anderen Läppchen ist die Veränderung schon einen Schritt weiter gegangen: während ein Teil ihrer Acini auf der zuletzt beschriebenen Stufe stehen geblieben ist, zeigen die andern, meist 2—3 nebeneinander gelegene, starke Vermehrung und auch Vergrößerung ihrer Epithelzellen, gleichzeitig findet Desquamation der oberen Epithelschichten statt, so daß die Lumina an manchen Stellen ganz mit Epithelien angefüllt werden, die sich im Zustande des Zerfalls befinden (Figur 1 auf Tafel). Hat sich dieser weiter entwickelt, so kann man einzelne Cystchen ganz mit formlosem Detritus angefüllt sehen. Wo mehrere Cystchen beieinander liegen, ist die fortschreitende Verdünnung des trennenden Stromas unter dem Drucke der sich ausweitenden Hohlräume zu beobachten. Die einzelnen Hohlräume sind dann nur mehr durch schmale, mit Epithel belegte Bindegewebsleisten voneinander getrennt, die sich manchmal aus den Haufen von desquamierten Epithelien nur undeutlich abheben. Schließlich schwindet das Septum unter dem beidseitigen Drucke, seine Reste sind als spornartige, epitheltragende Vorsprünge der Cystenwand zu sehen und können oft auf den ersten Blick für Papillen gehalten werden. Durch diesen Vorgang der Konfluenz, den Brissaud eingehend schilderte, entstehen nun die größeren Cysten. Sie

zeigen einen bald ein-, bald mehrschichtigen Belag von meist kubischen oder niedrigeren Epithelien und sind von ringförmigen Bindegewebszügen umschlossen.

Die Ausführgänge sind meist erweitert, der Zellgehalt ihrer bindegewebigen Umgebung ist vermehrt, so daß einzelne Gänge von Zellanhäufungen mantelartig umkleidet sind. Auch die Ausführgangsepithelien sind in Wucherung begriffen, mehrfach geschichtet, auch hier Desquamation der Zellen, welche das Lumen anfüllen und zu Detritus zerfallen.

Es handelt sich vornehmlich um Epithelveränderungen der Drüsensubstanz: Wucherung, Anfüllung des Lumens mit Epithelien, cystische Erweiterung der Acini, Konfluenz durch Druckschwund der Septen. Daß es sich um eine chronisch entzündliche Veränderung handelt, dafür spricht die diffuse Verteilung der Wucherung, die Vermehrung des Bindegewebes, die interstitielle Infiltration. Eine nähere Begründung dieser Annahme wird weiter unten gegeben werden.

Fall III. 42jährige Frau, hat 4 Kinder je 4 Monate lang gestillt. Vor 12 Jahren Mammaabszeß, Inzision, Heilung. Die Stillung zweier seither geborener Kinder gelingt wegen Schmerzhaftigkeit nicht. Seit Herbst 1905 entwickelt sich in der linken Brust allmählich ein Knoten, während der Menses etwas schmerzhaft. Seit drei Wochen Steigerung der Schmerzen, auch ist die Geschwulst größer geworden.

Klinischer Status: Mamma gering entwickelt; in der äußeren Hälfte der linken Brust eine sehr druckempfindliche, etwa fünffrankenstückgroße, gut verschiebliche, nicht fluktuierende, flache Resistenz. Die Oberfläche weist einige kleine Höcker auf. Axillardrüsen intakt.

Amputatio mammae am 22. VI. 1906. Der Drüsenkörper ist von geringem Umfange, besteht aus derbem, weißlichem Gewebe, von Fett wenig durchwachsen. Auf den durch das Organ geführten Schnitten sind keine Hohlräume sichtbar.

Mikroskopische Untersuchung: Zahlreiche Drüsenkomplexe durchsetzen das im ganzen kernreiche Bindegewebe. Die einzelnen Drüsenläppchen sind durchweg scharf voneinander abgesetzt. Die größeren, zwischen den drüsigen Bestandteilen hinziehenden Bindegewebszüge zeigen ein festes Gefüge, zwischen ihren Fasern hin und wieder stärkere Zellanhäufungen, richtige Infiltrationsherde fehlen aber gänzlich. Das interacinöse Gewebe der Drüsenläppchen ist zarter, lockerer, weniger intensiv färbbar, als das interlobuläre Gerüst, dagegen weist es bedeutend mehr zellige Elemente auf als letzteres, ohne daß man jedoch von Infiltration sprechen kann. Die Drüsenelemente zeigen verschiedenes Verhalten: während in den einen Läppchen die Acini das normale Bild der ruhenden Mamma zeigen, niedriges einschichtiges Epithel und geringes Lumen, so sieht man in anderen Bezirken deutliche Vermehrung der drüsigen Bestandteile, nirgends jedoch ist eine besondere Häufung der Wucherungsvorgänge zu konstatieren, so daß man von einem wirklichen Adenomknoten sprechen könnte, sondern an vielen Stellen zeigen die Acini Knospenbildung, Ausweitung des Lumens, wobei jedoch das Epithel meist einschichtig bleibt; an vielen Stellen, wo schon cystische Erweiterung stattgefunden hat, nimmt es ausgesprochen zylindrische Form an.

Im Innern der ausgeweiteten Drüsenschläuche finden sich desquamierte,

zerfallende Epithelien, wieder andere kleinste Cystchen sind mit einer homogenen, mit Eosin intensiv färbbaren Masse angefüllt. Die Cystenbildung bleibt in mäßigen Grenzen, auch konfluieren nebeneinander liegende Hohlräume nicht so häufig, wie in den oben beschriebenen Fällen. Die Membrana propria der Cysten zeigt sich meist verdickt. Die Ausführgänge sind streckenweise erweitert, mit mehrschichtigem Epithelbelag versehen, das Bindegewebe ihrer Umgebung sehr kernreich.

Es handelt sich um einen noch nicht abgeschlossenen Prozeß, zur Bildung wirklicher, größerer Cysten ist es noch nicht gekommen, aber die Anfänge sind deutlich vorhanden. Stellenweise starke Ähnlichkeit mit Adenom, gegen das wirkliche Bestehen eines solchen spricht wieder die über das ganze Organ unregelmäßig verbreitete Anordnung der Epithelwucherungen, sowie auch der starke Zellgehalt der Interstitien; allerdings bleiben Infiltration und Bindegewebsneubildung in bescheidenen Grenzen.

Fall IV. 41jährige Virgo, war früher immer gesund. Seit 8 Jahren oft während der Menses Schmerzen und Schwellung in der linken Brust. Vor einigen Wochen bemerkte Patientin zum erstenmal eine stärkere Verhärtung der Brust, fühlt auch mehr Schmerzen. Seit wenigen Tagen auch Schmerzen und Schwellung der rechten Brust.

Klinischer Status: Linke Brust größer als rechte, fühlt sich prall an, Haut etwas gerötet. Die Mamma ist eingenommen von einem fast faustgroßen, harten, äußerst druckempfindlichen Tumor von kleinhöckriger Oberfläche. Die Geschwulst ist nicht deutlich abgesetzt, gut verschieblich, kleinere Partien fluktuieren. Gegen die Achselhöhle zu zieht sich ein Strang harter Körner. Die Axillardrüsen sind unverändert. Die rechte Mamma ist kleiner wie die linke, sehr druckempfindlich und läßt einige erbsengroße, harte, schmerzhafte Knoten durchfühlen. Axillardrüsen intakt.

Amputation der linken Mamma am 14. VI. 1906. Der herauspräparierte Drüsenkörper ist verdickt, die subkutane Fettschicht ist stark ausgebildet, setzt sich aber nur wenig in den Drüsenkörper fort. Dieser besteht aus einem Konvolut von zahlreichen bohnen- bis taubeneigroßen Höhlen, die voneinander geschieden sind durch z. T. zarte durchscheinende, z. T. dicke, straffe Wandungen. Die Innenfläche der Höhlenwandungen ist glatt, glänzend, von einzelnen leistenartig vorspringenden Bindegewebszügen unterbrochen. Wo stärkere Bindegewebsmassen vorhanden sind, zeigen sie sich durchsetzt von zahlreichen Cystchen aller Größen. Das Bindegewebe ist sehr fest, weißlich. Der Inhalt kleinerer Cysten besteht aus klarer, grünlicher, fadenziehender Flüssigkeit, die großen Hohlräume sind mit farbloser, dünner Flüssigkeit gefüllt.

Im mikroskopischen Bilde zeigt sich das Bindegewebe im ganzen vermehrt, im Bereiche der Drüsenläppchen etwas infiltriert. Auch hier finden sich neben einzelnen wenig oder gar nicht veränderten Lobuli solche mit Epithelwucherung und Knospenbildung der Acini. Die einzelnen Läppchen sind durch stark ausgeprägte Bindegewebszüge deutlich voneinander abgegrenzt, ihr interacinöses Gewebe weist stellenweise starke Infiltration auf. An den eben erweiterten Acini zeigt sich vielfach die schon wiederholt angeführte doppelte Konturierung des Wandbelags; die Membrana propria zeigt verschiedenes Verhalten. Sie ist namentlich bei ruhenden Acinis verdickt, bei kleinen Cystchen ist sie offenbar durch die Dehnung schmäler.

Wo die Cysten schon erheblichere Größe erreicht haben, ist das Bindegewebe wellig-faserig, teilweise sklerotisch, wenig infiltriert, umgibt die einzelnen Höhlen in festen Ringen. Der Wandbelag größerer Cysten zeigt verschiedene Formen: bald einschichtiges Zylinderepithel mit sehr schwacher Kerntinktion, bald mehrschichtigen Belag von kubischen Zellen, streckenweise fehlt das Epithel gänzlich oder man sieht Schichten von im Zerfall begriffenen Zellen.

Wir sehen im ganzen wieder das Bild, das bei den vorher beschriebenen Fällen auftrat: Epithelwucherung, Cystenbildung und entzündliche interstitielle Veränderungen. Auch hier ist das ganze Organ betroffen, von einem umschriebenen Tumor ist keine Rede.

Fall V. Von einer Privatklinik wird der pathologischen Anstalt eine exstirpierte Mamma zugeschickt. Patientin ist ein 47jähriges Fräulein, der vor einigen Jahren wegen der gleichen Affektion die andere Brust entfernt werden mußte. Weitere klinische Daten waren leider nicht erhältlich.

Der Drüsenkörper ist gut ausgebildet, in der Mitte 3 cm dick; sehr starkes Fettpolster. Das Bindegewebe sehr fest, hart, weißlich, von zahlreichen hirsekorn- bis erbsengroßen Hohlräumen durchsetzt, welche meist eine helle, wäßrige Flüssigkeit enthalten. Die Wände dieser Cysten ragen teilweise buckelförmig über die Hinterfläche des Drüsenkörpers hervor, sind derb teils fibrös, teils dünn durchscheinend. Einzelne Hohlräume sind gefüllt mit weichem, schmierigem Inhalt. Die Cysten finden sich gleich zahlreich in den peripheren, wie in den zentralen Teilen des Organs.

Mikroskopisch sind auf kleinem Raume die verschiedensten Stadien der Erkrankung zu konstatieren; man kann in einem Gesichtsfeld sowohl ruhende Drüsenläppchen, als auch solche mit Epithelproliferation, schließlich aber auch fertig ausgebildete, größere Cysten beobachten.

Das meist starre, intensiv färbbare Bindegewebe, in dessen Maschen zahlreiche Leukocyten liegen, umzieht in Lagern von verschiedener Mächtigkeit die einzelnen Hohlräume und die Drüsenlobuli. Normales Drüsengewebe ist wenig aufzufinden; diejenige Acini, die nicht in Wucherung und cystischer Erweiterung begriffen sind, erscheinen häufig plattgedrückt, ihre Zellen undeutlich begrenzt, manchmal auch gequollen; das interacinöse Gewebe ist sehr reich an Leucocyten, dichte Infiltrationsherde kommen hin und wieder vor, sind aber selten. Es scheint, die nicht zur Wucherung veranlaßte Drüsensubstanz gehe allmählich unter dem von allen Seiten wirkenden Drucke der sich erweiternden Cysten und des sich etablierenden jungen Bindegewebes zugrunde. Die Vorgänge der Cystenbildung infolge Anfüllung der Lumina von Acini und Ausführgängen mit abgestoßenen Epithelien und der Vorgrößerung der Hohlräume durch Druckschwund der Septen sind hier in gleicher Weise zu verfolgen, wie in den vorherigen Fällen. Auch hier verhalten sich die Epithelien der Cysten verschieden; teilweise gar kein Belag, teilweise kubisches oder plattes, ein- oder mehrschichtiges, oft auch regelmäßiges zylindrisches Epithel.

An verschiedenen Stellen zeigen sich Bilder, die bei den übrigen Fällen nicht zu beobachten waren: einzelne Cysten zeigen nämlich echte Papillenbildung; man kann verschiedene Stadien derselben nebeneinander sehen, von der kleinen Epithelwarze, die aus einigen aufeinander getürmten

Zylinderzellen besteht, bis zu dem mächtigen papillären Fortsatz, dessen Epithelien einem deutlichen, von der Cystenwand abzweigenden Stroma aufgelagert sind. An mehreren Stellen ist Zerfall der Zellen an der Basis der Papille zu beobachten, und die so vom Mutterboden abgelösten Epithelkomplexe füllen das Cystenlumen teilweise aus (Fig. 2 auf Tafel). Ob wir aus dem Vorhandensein dieser papillären Exkreszenzen auf einen



Fig. 3.

Das Bindegewebe der Cystenwandung ist aufgefasert, seine Lücken erfüllt mit gequollenen Epithelzellen. (Fall V.)

anders gearteten Prozeß, als auf den sonst vorherrschenden, schließen müssen, soll weiter unten erörtert werden.

Eine Stelle bietet ein ganz auffallendes Bild dar (Fig. 3): Eine auf dem Durchschnitt ca. linsengroße, ovale Cyste zeigt einen unregelmäßig geschichteten Wandbelag von aufeinander gelagerten, hellen, bläschenförmigen Zellen, die an Umfang die Epithelien anderer Cysten um ein mehrfaches übertreffen; normales Epithel ist hier nirgends zu finden. Ganz gleiche Zellen nun wie die, die sich im Cystenlumen befinden, sind massenhaft,

dicht gedrängt in den Spalten des namentlich an einer Stelle stark aufgefaserten Bindegewebes zu sehen, und zwar stehen hier diese Bindegewebslücken in offener Kommunikation mit dem Cystenlumen. Andere Strecken der Cystenwand werden durch kompakte Bindesubstanzmassen gebildet und zeigen diese Infiltration mit gequollenen Zellen nicht. Die weitere Umgebung der Cyste ist von Leukocyten mäßig durchsetzt. Die Frage, wie diese merkwürdige Erscheinung zustande kommen konnte, mag gleich hier erledigt werden. Ein ganz auffallend mit diesem übereinstimmendes Bild beschreibt Maly (l. c.) und nimmt für die gequollenen Zellen verschiedene Herkunft an: Die im Inneren der Cyste gelegenen sind einfach hydropische Epithelien; die im Wandgewebe verteilten sind gequollene Reste von Acini; ferner nimmt Maly an, ohne jedoch die Übergänge der betreffenden Zellformen nachzuweisen, es beteiligten sich wahrscheinlich auch die Mastzellen, Bindegewebszellen und Endothelzellen an der Quellung. Daß Leukocyten, die zur Entfernung des Cysteninhalts in Wanderung begriffen sind, so hochgradig aufquellen könnten, hält er nicht für wahrscheinlich. Ein Bild, das einigermaßen an das beschriebene erinnern dürfte, beschreibt Rogowitsch[1]), die gequollenen Zellen sieht er als gewucherte Endothelien an; die Erscheinungen bieten aber im ganzen mit den hier beschriebenen zu wenig Ähnlichkeit, um zum Vergleiche beigezogen werden zu können.

Nun zu unserem Bilde zurück; sehr auffallend ist einmal, daß es nur an dieser einen Stelle auftritt; trotzdem das Organ in zahlreichen Schnitten abgesucht wurde, gelang es nirgends, ähnliche Erscheinungen zu beobachten. Verlockend wäre von vornherein die Annahme, es handle sich um einen Resorptionsvorgang, die Zellen wären Leukocyten, die die Aufgabe hätten, den Inhalt der Cyste wegzuführen. Aber abgesehen davon, daß dieser Vorgang dann doch ein typischer sein, an verschiedenen Stellen auftreten müßte, können wir nirgends, trotzdem sichere Leukocyten in dieser Region genügend vorhanden sind, Übergänge derselben zu den großen Zellen beobachten, im Gegenteil, es gelang uns an anderen Stellen, Leukocyten aufzufinden, die mit abzuführendem Material beladen, gequollen waren, aber ihr Aussehen war ein total anderes, als das unserer Zellen. Ich untersuchte nun eine größere Anzahl der gequollenen Zellen mit Ölimmersion: sie zeigten sämtlich große Übereinstimmung in ihrem Bau: deutliche Zellkontur, großer, gut färbbarer, meist etwas zackiger Kern, das Protoplasma durch feine Striche wabenartig gefeldert; die Granula des Zelleibs, die wir bei gequollenen, sichern Leukocyten an andern Stellen deutlich konstatieren konnten, fehlten gänzlich. Betrachteten wir nun abgestoßene Epithelien in kleinern, noch mit intaktem Wundbelag versehenen Cystchen, so zeigten sie oft die gleiche Quellung, wie in der großen Cyste beobachtet, der feinere Bau der Zelle war bis ins Detail der gleiche; Übergänge gesunder Epithelien in diese Formen waren vielfach mit aller Sicherheit zu beobachten.

Ich konnte also die epitheliale Natur der im aufgefaserten Bindegewebe gelegenen Zellen als sicher gestellt annehmen. Wie kommen sie aber ins Bindegewebe? Der Vorgang ist kaum anders zu deuten als so, wie er beim ersten Blick auf das Präparat als wahrscheinlich erschien: die Zellen

1) Zieglers Beiträge, Bd. 18.

wurden passiv ins Gewebe gepreßt, die Wand hat dem Innendruck der Cyste nachgegeben, und der Inhalt ergoß sich in die entstandenen Lücken.

Der Vorgang erscheint weniger sonderbar, wenn wir uns erinnern, daß bei der Galaktocele gleiches vorkommt. Nordmann[1]) gibt an, in Milchcysten erfahre zuweilen die Wandung durch den Druck des Inhalts Schädigungen, so daß sie durchlässig werde und nun die Milch in die Spalten des Bindegewebes dringe.

Das gleiche kann doch wohl leicht in einer mit abgestoßenen Epithelien und Exsudat erfüllten Cyste geschehen. Die andere Möglichkeit, es könnte sich um eine Leukocyteninvasion zum Zwecke der Resorption des Cysteninhalts handeln, ist, wie gesagt, zurückzuweisen, denn einmal müßten die Übergänge von einfachen Leukocyten zu den großen Zellen nachzuweisen sein, was aber nicht der Fall war, und dann müßte dieser Vorgang auch an anderen Stellen zu beobachten sein; es wäre nicht einzusehen, warum gerade diese eine Cyste eine besondere Anziehungskraft auf die Leukocyten ausüben sollte. Daß schließlich, wie Maly annimmt, ein Teil der Zellen den Epithelien untergegangener Acini entstamme, ist in unserem Falle nicht anzunehmen, es müßten doch noch Reste von alveolärer Anordnung vorhanden sein, es müßte da und dort eine Membrana propria die Zellen einschließen.

Sehen wir uns vorerst das klinische Verhalten der oben beschriebenen Fälle an, so ist einmal festzustellen, daß wir das reine Bild der Maladie cystique, wie es Brissaud schildert, nie antrafen; histologisch stimmen unsere Fälle aber in sehr vielen Punkten mit denjenigen Brissauds überein. Wir sahen nie, auch in den Fällen nicht, wo die Veränderungen sichtlich weit vorgeschritten waren, jene Umwandlung der ganzen Mamma in ein Konglomerat von erbsen- bis bohnengroßen Cysten, das sich bei der Palpation wie ein Schrotbeutel anfühlt, auch konnte man bei uns nie von der bedeutenden Vergrößerung der ganzen Mamma reden, wie es bei der Maladie cystique angegeben wird, ferner sind die Veränderungen des Bindegewebes bei uns intensivere; die Cysten sind, abgesehen von einzelnen sehr weit entwickelten, in dem starren, verhärteten Grundgewebe eingeschlossen und können nicht durchgefühlt werden.

Die Doppelseitigkeit der Affektion tritt in drei von unseren fünf Fällen auf, das Fortschreiten der Knotenbildung in Schüben, die namentlich zur Zeit der Menstruation auftreten, wie es König schildert, ist bei uns, wenigstens da, wo wir über genauere klinische Angaben verfügen, nur in einem Falle deutlich. Meist wird es sich um einen langsamen Prozeß gehandelt haben, der eben einmal, auf einer gewissen Stufe angelangt, Schmerzen hervorrief und die

1) Nordmann, Über die Galactocele. Virchows Archiv, Bd. 147, 1897.

Patientin auf die bestehende Verhärtung des Drüsenkörpers aufmerksam machte.

Daß es sich histologisch in allen fünf Fällen um im wesentlichen übereinstimmende Vorgänge handelt, ist aus der mikroskopischen Beschreibung zu ersehen: überall handelt es sich um Epithelwucherung, Cystenbildung mit mehr oder weniger ausgesprochenen Entzündungserscheinungen in den Interstitien. Was den Vorgang der Cystenbildung betrifft, so ist der klassischen Schilderung Brissauds nichts von Belang beizufügen, unsere Bilder stimmen in dem Punkte mit den seinen überein, unbeschadet der Tatsache, daß unser Prozeß in seinen Ursachen von dem seinen wohl auseinander zu halten ist.

Wie ich glaube, ist hier der Ort, kurz auf einige abweichende Ansichten über die Entstehung der Cysten einzugehen.

Langhans[1]) sprach anläßlich einer sehr eingehenden Studie über das Verhalten der Membrana propria der Brustdrüse die Vermutung aus, die Erweiterung der Acini könnte in erster Linie die Folge einer Wucherung der Membrana propria sein, indem es durch Zunahme ihrer Zellen an Größe und Zahl zu einer Vergrößerung der Wandfläche des Acinus und infolgedessen zur Erweiterung seines Lumens komme. Dreyfuß[2]) baut diese Theorie bei der Beschreibung eines Polycystoma mammae, wie er das Cystadenom nennt, weiter aus, und erklärt die Entstehung der Cysten durch Retention von Sekret oder desquamierten Epithelien für unmöglich, namentlich aus dem Grunde, weil die kleinen Cysten hohes Zylinderepithel tragen, was unter dem Drucke retinierten Sekretes nicht möglich wäre. Seither ist jedoch aus dem Langhansschen Institut die obenerwähnte Arbeit von Samelson erschienen, in welcher diese Theorie aufgegeben wird, nachdem durch den Nachweis des Verschlusses von Ausführgängen das tatsächliche Vorhandensein einer Retention nachgewiesen worden ist.

Pedotti[3]) verficht die Ribbertsche Ansicht, wonach der primäre Prozeß eine Wucherung des Bindegewebes sei; der Hohlraum werde infolge der Vergrößerung seiner Wandfläche ausgeweitet. Die Erweiterung infolge von Retention erklärt er wie Dreyfuß deshalb für unwahrscheinlich, weil die zylindrischen Epithelien unter dem Drucke des Sekretes plattgedrückt werden müßten.

Mir scheinen diese Erklärungsversuche etwas Gezwungenes zu haben. Wir sehen doch recht deutliche Bilder von Retention, von ganz mit desquamierten Epithelien angefüllten kleinen Cysten, wo

1) Langhans, Zur pathologischen Histologie der weiblichen Brustdrüse. Virchows Archiv, Bd. 58.

2) Dreyfuß, Zur pathologischen Anatomie der Brustdrüse. Inaug.-Diss., Straßburg 1888.

3) Pedotti, Über Mammacysten. Inaug.-Diss., Zürich 1897.

der Vorgang ohne weiteres klar wird. Auch sahen wir im Verhalten der Membrana propria nie solche Gesetzmäßigkeit ausgedrückt, daß es zur Erklärung der cystischen Erweiterung beigezogen werden könnte. Was vollends die Form der Epithelien in den Cysten betrifft, so ist sie recht mannigfaltig und man könnte aus ihrem Verhalten auch das Gegenteil von dem, was Pedotti annimmt, beweisen, denn nicht selten sind die Epithelien wirklich niedrig, plattgedrückt. Uns scheint vielmehr, es hänge manches von der fehlenden oder vorhandenen Nachgiebigkeit des Bindegewebes ab: der Wandbelag wird dem Drucke der Cystenfüllung einen gewissen Widerstand leisten, gibt nun das umgebende Bindegewebe etwas nach, wie es bei dem lockeren Gefüge des interacinösen Gewebes mancher Lobuli wohl denkbar ist, so behalten die Epithelzellen ihre Form bei, liegen aber die Hohlräume in derbem, sklerotischem Gewebe, so wird der Druck zuerst die Epithelien abplatten; das letztere sehen wir ja besonders deutlich bei den großen, von dichten Bindegewebslagern umschlossenen Cysten.

Der strikte Nachweis des Verschlusses von Ausführgängen, wie ihn Samelson (l. c.) liefert, spricht ja schließlich deutlich genug für die Entstehung der Cysten durch Retention, aber wir brauchen diesen Vorgang nicht als den bei der Cystenbildung spezifischen anzusehen. Wir sehen Veränderungen des Bindegewebes, die in Wucherung bestehen; da kommt es wohl leicht da und dort zum Verschluß eines Ausführganges. Wir sehen Epithelwucherung und Epitheldesquamation; wenn wir nun kleine Hohlräume mit dem dicken Epitheldetritus angefüllt betrachten, so sehen wir leicht ein, daß dieser die abführenden Wege einfach verstopfen kann, daß also die abnorme Konsistenz diese pathologischen „Sekretes“ dessen Weiterbeförderung durch die Drüsengänge erschwert und zu Stauungen führt. Schließlich mag auch da, wo das Bindegewebe in Tätigkeit ist, einmal ein Ausführgang durch den Zug sklerosierender, schrumpfender Bindegewebsmassen erweitert werden und cystische Gestalt annehmen, wie es Billroth bei der Entstehung der Involutionscysten annimmt.

Es sei mir nun gestattet, nach der Besprechung dieser Nebenfrage noch einiges über das Wesen des Prozesses, mit dem wir es in unseren Fällen zu tun haben, beizufügen; dabei sei im voraus gesagt, daß wir das von Reclus aufgestellte charakteristische Bild der Maladie cystique, des Cystadenoms (Polycystom) als wohl abgrenzbare Form anerkennen, daß wir uns aber dagegen wenden,

daß, wie es verschiedene der oben angeführten deutschen Autoren tun, behauptet wird, alle Mammaaffektionen von dem eingangs dieser Arbeit geschilderten Bilde seien echte Tumoren, Cystadenome.

Kehren wir wieder zu unseren Fällen zurück, so scheint es mir vor allem einmal nicht richtig, einer Krankheit, die so diffus, an so zahlreichen Stellen auftritt, den Namen einer echten Geschwulst zu geben, mögen auch da und dort gewisse Bilder eine starke Ähnlichkeit mit denen des Adenoms aufweisen. Einstweilen versteht man unter einem adenomatösen Tumor eine scharf abgegrenzte gutartige Drüsenepithelwucherung, und diese Definition ist bei keinem unserer Fälle anwendbar; wir müssen suchen, die Veränderungen anders zu deuten als in dem Sinne des reinen Neoplasma. und da geben uns die interstitiellen Entzündungserscheinungen, trotzdem sie im ganzen weniger im Vordergrund stehen, als die parenchymatösen Veränderungen, einen Fingerzeig, wie die Affektion aufzufassen ist.

Wenn bei der klinischen Untersuchung von „Tumoren" gesprochen worden ist, so ist das recht begreiflich, denn natürlich wird im klinischen Sprachgebrauche ein so stark verhärteter, vielleicht auch verdickter, womöglich noch mit deutlich durchzufühlenden, bucklig vorspringenden Cysten versehener Drüsenkörper als Geschwulst bezeichnet werden. Roloff sagt zutreffend, die Veränderung erhalte das an Geschwülste erinnernde Aussehen nur durch den Bau des Organs, in dem sie stattfindet. Es werden nie kompakte Tumormassen gebildet, wie es doch bei den Adenomen der Fall ist, sondern die Veränderungen bleiben durchaus in den Grenzen, die ihnen als chronisch entzündlichen gesetzt sind.

Was nun die Infiltrationsherde im Gerüstteile des Organs betrifft, so ist von irgendwelcher Gesetzmäßigkeit in ihrem Auftreten nichts zu konstatieren. Wir können verschiedene Cysten von gleicher Größe sehen, deren eine von Rundzellenherden umgeben ist, während die andere in vollständig kernarmem Gewebe liegt. Wollten wir uns die doch häufig beobachtete interstitielle Infiltration, wie es Sasse tut, als „Reizwirkung" des primären, epithelialen Prozesses erklären, so wäre es schwer, darüber klar zu werden, warum dies nicht konstanter zu beobachten ist, denn oft zeigt sich das Bindegewebe, das Cysten mit ganz besonders lebhafter Epithelwucherung umgibt, nicht die geringsten entzündlichen Erscheinungen, während anderseits wieder Infiltrationsherde an Stellen auftreten, in deren Umgebung nirgends von Epithelwucherung gesprochen werden kann. Aus dem gleichen Grunde kann man also auch nicht etwa behaupten,

die Epithelwucherung sei die Folge der interstitiellen Entzündung, für keine der beiden Annahmen gibt die Anordnung der entzündlichen Herde irgendwelche sichere Anhaltspunkte, und wir können nicht anders, wenn wir wenigstens nicht wie Schimmelbusch die doch deutlichen Entzündungserscheinungen vernachlässigen wollen, als annehmen, beides, Epithelproliferation und interstitielle Infiltration, seien die Folgen einer Gewebsirritation, die bei den so verschieden gebauten Organbestandteilen verschiedene Reaktionen hervorrufe.

Wenn nun aber, wie Tietze demgegenüber hervorhebt, die gewöhnlich unter entzündlichem Einflusse eintretenden Veränderungen des Epithels regressive sind, wie Atrophie, Degeneration, so lassen wir das für die, allerdings häufigeren Fälle gelten, wo das interstitielle Gewebe, der Nährboden des Parenchyms, hauptsächlich oder ausschließlich durch die Entzündung verändert oder gar zerstört wird, die Epithelien aber von der Ernährungsquelle abgeschnitten werden und zugrunde gehen müssen. Diesen Vorgang konnte ich ja in Fall I, dort wo die entzündlichen interstitiellen Veränderungen, in einem Teil des Organs wenigstens, vorherrschen, deutlich konstatieren. Bei unsern typischen Bildern aber, wo die Reizenergie eine bedeutend geringere ist, wo die Alteration des Grundgewebes nicht so stark wird, daß die Ernährung der parenchymatösen Elemente erheblich leidet, dürfen wir die Annahme, daß die Epithelien infolge eines entzündlichen Reizes in Wucherung geraten, zu Recht bestehen lassen, und wir könnten aus anderen drüsigen Organen zahlreiche Veränderungen anführen, die in Epithelhyperplasie auf chronisch entzündlichem Boden bestehen. Ich erinnere nur an die Uteruspolypen mit adenomatösem Bau, die bei chronischem Cervicalkatarrh auftreten, an die ausgedehnten Drüsenwucherungen bei dem bekannten Bilde der sog. Endometritis glandularis hyperplastica, nicht zuletzt an die bis zur Bildung von Polypen sich steigernde Drüsenbildung bei der Gastritis proliferans.

Gerade hier möchte ich auf den oben, bei der Beschreibung von Fall V nur kurz berührten Punkt etwas näher eingehen, ich denke nämlich an die dort beobachtete Stelle mit echter Papillenbildung. König, der, wie oben erwähnt, zugibt, daß, wenn auch selten, in den entzündlichen Cysten wirkliche Adenome entstehen können, hat zweifellos an solche Bilder gedacht; er sieht also in dem Wucherungsprozesse, bei dem sich das Epithel in Papillen von der Wandung erhebt, einen von der sonst vorhandenen Neubildung ganz verschiedenen Vorgang. Hier schließe ich mich nun Tietze an,

der, obgleich er die Veränderung als Ganzes in anderem Sinne gedeutet haben will, in der Papillenbildung nicht den Ausdruck einer ganz anderen Art von Epithelwucherung, sondern einfach eine Steigerung derselben sieht. Das gleiche können wir meines Erachtens auch gelten lassen, wenn wir die Wucherung als entzündliche ansehen. Daß Papillenbildung auf entzündlichem Boden eintreten kann, sehen wir ja z. B. am spitzen Condylom; sie ist nicht ein Kriterium für das Vorhandensein von wahrer Neubildung, d. h. der Art von Neubildungen, über deren Entstehungsursachen man einstweilen nur Vermutungen aufstellen kann. Die Papillen sind einfach die Produkte von Epithelproliferation, die sich von den übrigen in unseren Präparaten beobachteten nicht anders als graduell unterscheiden; die epithelialen Veränderungen weisen auch sonst schon genug Bilder auf, die man als adenomatöse im hergebrachten Sinne bezeichnen könnte, wenn man nicht die Totalität der Erscheinungen berücksichtigte; warum nun hier, wo die Epithelwucherung zu etwas anderen, aber im Prinzip durchaus nicht abweichenden Formationen führt, einen ganz anders gearteten Prozeß annehmen?

Es unterliegt ja keinem Zweifel, und damit kommen wir zum praktisch wichtigsten Punkt der Frage, daß sich auch diese entzündliche Epithelneubildung, so gut wie sie papillären Charakter anzunehmen vermag, auch noch weiter zu steigern, zum Carcinom werden kann, und unter diesem Gesichtspunkte betrachtet, erscheint unsere Diskussion, ob Mastitis chronica cystica, ob Cystadenoma mammae, als ein Streit um Worte; ist es doch längst bekannt, daß aus einem Adenom ein Krebs sich entwickeln kann, daß auf dem Boden chronischer Entzündung mit Vorliebe ein Carcinom entsteht. Wenn der entscheidende Schritt von der einfachen intraacinösen Epithelwucherung zum Carcinom, nämlich die Überschreitung der Membrana propria durch das Epithel, getan worden ist, so wird die Natur der primären Erkrankung kaum mehr einen Einfluß auf das schrankenlos wuchernde Epithel ausüben, das Carcinom tritt dann als echte Neubildung auf, mag es sich nun aus einem Adenom oder aus einer entzündlichen Epithelwucherung entwickelt haben.

Schimmelbusch sah aus 43 Fällen seines Cystadenoms dreimal Krebs entstehen, Tietze aus 10 Proz. der Fälle. Tietze und auch Roloff sehen in carcinomatösen Mammae sehr häufig die Bilder, die für unsere, um einen neutralen Ausdruck zu gebrauchen, Cystenmamma typisch sind. Roloff will nicht entscheiden, ob die

Wucherungen Folgeerscheinungen des durch das Carcinom gesetzten entzündlichen Reizes, oder ob sie die primäre Affektion sind, auf deren Boden sich der Krebs etabliert hat; das letztere nimmt Tietze an und gaubt damit, daß er die Übergänge von der einfachen intraacinösen Epithelwucherung bis zum wirklichen Carcinomherd mit einiger Wahrscheinlichkeit verfolgen könnte, seine Ansicht von der rein adenomatösen, nicht entzündlichen Natur der Epithelwucherungen zu stützen „denn", sagt er (S. 530, l. c.), „vom Cystadenom bis zum Carcinom ist nur ein kleiner Schritt: das eine ist wie das andere eine primäre Epithelerkrankung." Leicht kann Tietze entgegengehalten werden, daß bei der Mastitis chronica cystica Königs wie auch hier schon wiederholt hervorgehoben, die Epithelerkrankung durchaus nicht als Folge der interstitiellen Entzündung angesehen wird, sondern als ein dieser koordinierter Prozeß, also auch als primär gelten kann, wenn denn schon darauf für die Carcinomentstehung besonderer Wert gelegt werden soll.

Die Epithelwucherung ist nun einmal vorhanden, steht im Vordergrund der Erscheinungen: ob sie nun adenomatös im landläufigen Sinne ist, oder ob sie anders zustande kam, gleichviel, sie kann sich zum Carcinom steigern. Aus einer chronisch entzündlichen Epithelwucherung entsteht doch gewiß viel leichter ein Krebs, als z. B. aus einem ruhenden Deckepithel, jene bildet ebenso eine carcinomatöse „Prädisposition" als ein Adenom, und deshalb ist nicht einzusehen, warum die Carcinomentstehung aus einer Cystenmamma ganz besonders für deren adenomatöse Natur sprechen sollte; man könnte mit der gleichen Tatsache die entgegengesetzte Ansicht begründen wollen, indem so häufig auf chronisch entzündlichem Boden Carcinome entstehen.

Freilich, wenn man von Carcinomentwicklung auf chronisch entzündlichem Boden redet, so denkt man gewöhnlich an eine chronisch interstitielle Entzündung, bei der entweder, nach der älteren Ansicht, das Bindegewebe durch die Entzündung so geschädigt wird, daß das Epithel die Oberhand bekommt und schrankenlos weiter wuchert, oder wie man auch annimmt, die Epithelien schließlich durch den lang andauernden Reiz des entzündeten Bindegewebes zu denjenigen „anaplastischen" Veränderungen veranlaßt werden, die ihnen erlauben, in die Interstitien zu dringen; bei diesen beiden Annahmen kann man von der Epithelwucherung allerdings als von einer sekundären sprechen, ihre erste Veranlassung war ein entzündlicher Reiz. Bei unserer, wenn man will „parenchymatös-interstitiellen" Mastitis reagierte von Anfang an die Drüsensubstanz

durch Wucherung, und zwar gerade da, wo die Alteration des Stützgewebes eine relativ geringe war — das gibt doch zu denken. wenn man sieht, wie neuerdings für die Histogenese des Carcinoms versucht wird, alle primären Veränderungen als dem Bindegewebe zugehörig zu erklären, und diese als alleinige Ursachen der Epithelwucherungen anzunehmen. Bei unseren Fällen, wo wir Epithelwucherungen sehen (die wohl jeden Moment zum Carcinom auswachsen können), haben wir ausführlich dargelegt, daß wir nicht imstande sind, die epithelialen und bindegewebigen Veränderungen in ursächlichen Zusammenhang zu bringen, daß wir keinesfalls berechtigt sind, die Epithelproliferation als notwendige Folge der interstitiellen Entzündung anzusehen, sahen wir doch sogar (Fall I) dort, wo die letztere intensiver auftrat, Untergang der Epithelien, und zwar in einem Organ, das im übrigen nichts weniger als die Neigung zu regressiven Epithelveränderungen zeigte.

Doch sei nun der Vorgang der Carcinomentstehung auf entzündlichem Boden welcher er wolle, er besteht einmal, und diese Tatsache ist jedenfalls geeignet, unsere Ansicht von der Möglichkeit adenomähnlicher Epithelwucherung aus entzündlicher Ursache zu stützen.

Daß die Grenzen zwischen Entzündung und Geschwulstbildung sich verwischen können, ist eine altbekannte Tatsache, und es ist durchaus verständlich, daß bei der Cystenmamma die Ansichten auseinander gegangen sind. Manche Bilder würden wir auf den ersten Blick als dem Cystadenom eigentümlich anerkennen, wenn sie uns nicht im Zusammenhang mit andern vor die Augen kämen; in manchem, wirklichen, zweifellosen Adenom mag sich einmal ein Infiltrationsherd zeigen, ohne daß man deshalb von entzündlicher Natur der Epithelwucherung zu sprechen brauchte; aber wenn, wie in unseren Fällen, das eigentliche Kriterium des Adenoms, nämlich das Vorhandensein umschriebener scharf begrenzter Bezirke, die von wuchernden Drüsenbläschen erfüllt sind, fehlt, so brauchen wir für die Affektion nicht die Bezeichnung eines wohl charakterisierten Tumors, sondern wir sehen uns nach einer andern um, und der Name, den König für die Krankheit aufstellte — Mastitis chronica cystica — scheint mir für die hier beschriebenen Fälle der zutreffende zu sein.

Es bleibt mir die angenehme Pflicht übrig, auch an dieser Stelle meinem hochverehrten Lehrer, Herrn Prof. E. Kaufmann, für die Anregung zu dieser Arbeit, die Überlassung des Untersuchungs-

materials, wie auch für die freundliche Unterstützung, die er mir bei der Abfassung meiner Arbeit angedeihen ließ, meinen aufrichtigen Dank auszusprechen.

Meinem Freunde, Dr. Rudolf Oeri, Assistenzarzt am Basler Frauenspitel, spreche ich für die Anfertigung der so wohl gelungenen Zeichnungen meinen herzlichen Dank aus.

Erklärung der Abbildungen auf Tafel.

Figur 1. Mit abgestoßenen Epithelien erfüllte kleine Cysten, im leicht entzündlich infiltrierten Bindegewebe gelegen. (Fall II.)

Figur 2. Cyste mit echter Papillenbildung, verschiedene Stadien derselben. Im Lumen Stücke von losgelösten Papillen. (Fall V.)

Fig. 1.

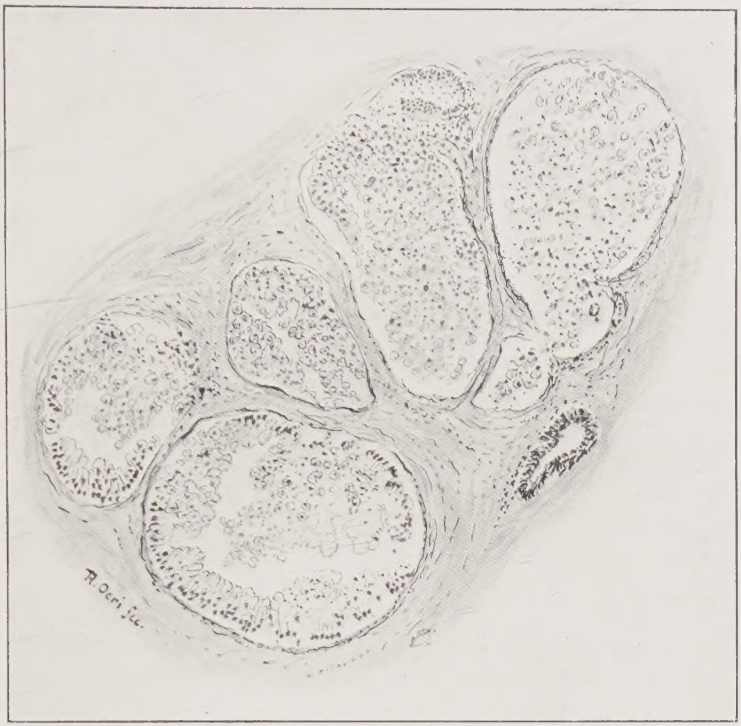
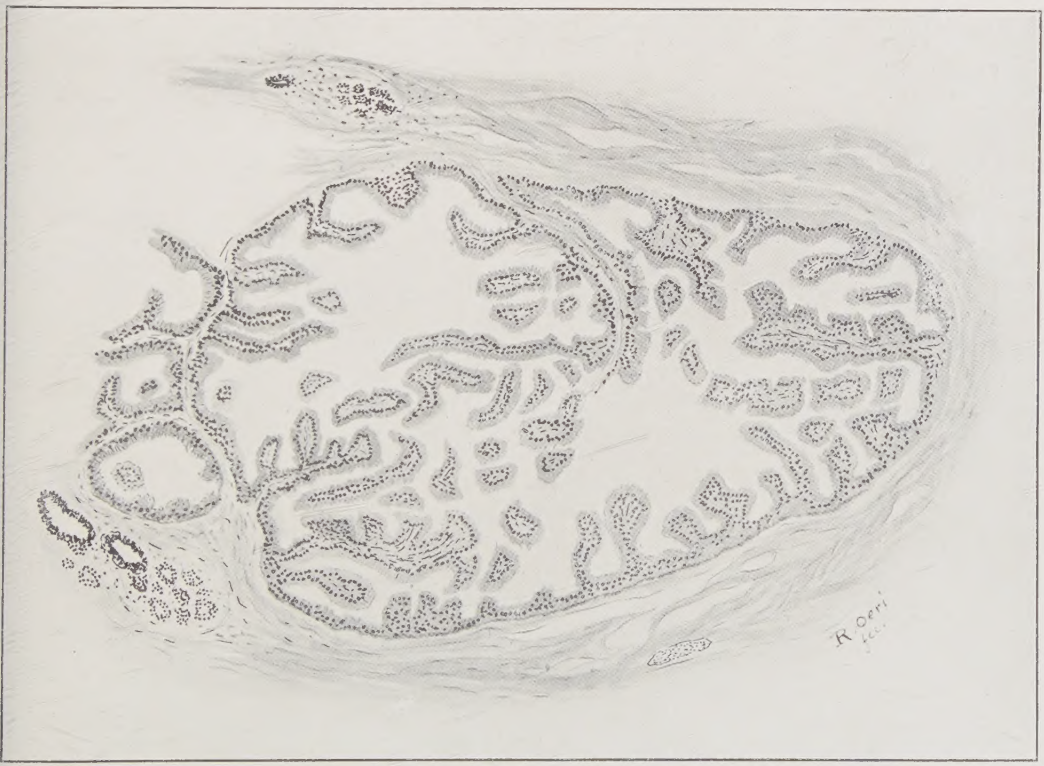
Fig. 2.